III. *Partium Genitalium in Muliere Structura præternaturalis. Ex Epiſtola Viri Doctiſſimi* Johannis Huxham, *M. D. ad* Jacobum Jurin, *R. S. Secr.*

Plimutho, v° *Kalend. Octob.* 1723.

A. B. De parochia *Lanteglaſs* in Comit. *Cornubiæ*, prope *Fowye* oppidum, annos nata XXIII nupta fuit cuidam Nautæ robuſto, tandemque prægnans, ſibi partium male conformatarum conſcia, opem imploravit chirurgicam. Sibi accerſitum eſſe voluit Dominum *Bonnett* de *Fowye* oppido, & artis chirurgicæ, & obſtetriciæ peritiſſimum. Ille vero perſpecto denudato corpore ſequentia obſervavit.

Loco umbilici, in medio abdomine, paululum vero inferius, prominet maſſa quædam ſpongioſa, carnis quaſi offam præ ſe ferens, abdomini tranſverſe incumbens, magnitudinis fere ovi gallinacei, longa autem tres digitos: ex hac duo erumpunt meatus urinarii exiles, qui urinam perpetim exſtillant, quam neque vel retinere vel ejaculare poteſt; hinc veſicam, (ſi quæ adſit) ſphinctere caruiſſe concludendum. Spongioſa hæc molliſque maſſa, urinæ acrimonia corroſa, tactum fere refugit molliſſimum, adeo ut incurvata obambulare coacta ſit, ad dolorem a veſtibus impreſſum evitandum, eamque tenuiſſimis linteis involvere. Hanc quidem maſſam funem fuiſſe umbilicalem male a partu abſciſſum, male dein curatum, exiſtimo; ne vel minima enim umbilici, niſi hic, apparent veſtigia; quid quod & urina per urachum pervium, & in duos forſan

forſan tubulos diviſum, vel ſaltem per canales duos proprios, effluit. Priori potius credo opinioni; quia dantur Hiſtoriæ urinam per umbilicum in adultis etiam excretam fuiſſe atteſtantes. *Vid. Hiſt. de l'Academie Royale des Sciences, Ann.* 1701.

Hanc infra offam ſubintrat Vaginæ foramen, ab offa diſtans breviſſimo ſpatio: ex hoc effluxere Catamenia, per hoc etiam gravida facta fuit mulier, haud magnam vero tempore coitus percepit voluptatem; ſumma etiam Penis glans in hoc orificium vix fuit intromiſſa, multo minus ipſa virga. In hoc foramen digitum ægre introduxit Chirurgus, eo ſcilicet animo, ut ipſum uteri collum exploraret, quod tamen ne vel tactu percepit, plane autem deprehendit membranam craſſam hocce orificium ab altero inferiore, jam deſcribendo, ſeparantem.

Eo fere ipſo loco, ſuperius vero paululum, ubi in mulieribus rite conformatis adeſt foſſa magna, inventum fuit foramen alterum oblongum, ne vel minimi digiti apicem altius admittens, recto inteſtino, uti poſt partum obſervatum fuit, pervium (quod a ſectione fortaſſe accidit): nullus autem hic occurrit Sphincter: inferius vero rectum inteſtinum, more ſolito, cum Sphincter circundato terminatur.

Orificium hoc oblongum ab orificio vaginæ, abdomine maxime tumente, duos ſaltem digitos tranverſos diſtitit, inter quæ membrana deſcripta intervenit ab interiore parte, hujuſce vero Fiſſuræ oblongæ quaſi labiorum coalitio exterius e ſuperiore foraminis parte.

Nulla hic Clitoris, hic nulla oſſium Pubis adfuere veſtigia, niſi, quaſi Apophyſes breviores ex utriuſque oſſis Ilii parte inferiore protuberantes, oſſium Pubis rudimenta dixiſſes. Hic fuit ante partum rerum ſtatus.

Die 18 Julii 1722, hora noctis 11ª advocatus eſt *Bonnett* Chirurgus, ut parturienti opem ferret. Perpenſis omnibus, Fœtum invenit Vaginæ orificium infra dilapſum, quem muliere decumbente ſuperiora verſus propellere fruſtra adnixus eſt, ob fortiſſimos Fœtus motus & graviſſimos Matris dolores, cui etiam jam ſupervenere Convulſiones, Syncope, &c. Vaginæ autem orificium vix ac ne vix quidem dilatatum, ita ut illi jam jam moriendum eſſe fuerit omnium expectatio.

In hoc miſerrimo rerum ſtatu, miſericordia & humanitate adductus Chirurgus, poſthabuit omnino, quid vel ignarum vulgus, vel invidus hic garriret aut hic: anceps experiendum eſſe remedium potius quam nullum apud ſe ſtatuit, morte aliter citiſſimo ingruente pede.

Parentibus periculoſiſſimum rerum ſtatum enarravit, nil niſi a ſectione expectandum, ancipitem prædixit eventum. Annuentibus hujus miſerrimæ matre, & aſtantibus, in orificium oblongum inferius ſcalpellum chirurgicum introduxit, & uno ictu coalitionem labiorum hujuſce orificii & membranam ſeparantem diviſit: hinc in unum coivere & orificium Vaginæ & oblongum inferius. Jam digitis facilis introitus, orificium Uteri internum attrectavit; dilatavit paululum, caput inde ſenſit infantis: quid plura? Fœtus ori intruſo digito, Puellulam vivam, probe formatam, mirantibus maxime aſtantibus, demum extraxit, quæ & adhuc & viget & valet: uti etiam & ipſa Mater, quanquam poſt puerperium febre graviter colluctata eſt.

Jam a partu prolapſu ipſius Uteri divexatur, quo prolabente nec per horas 8, 10ve reducto, eam dein ſi fortius intrudas, exiliunt e meatibus urinariis deſcriptis

tis rivuli duo ad pedis ſaltem diſtantiam; argumentum ſane Cyſtidis cujuſdam urinam excipientis: aliter revera ſuſpicaſſem meatus iſtos duos urinarios ipſorum ureterum fuiſſe orificia, hic terminantia.

Quaerat fortaſſe curioſior aliquis, quo forte modo gravida facta fuit muliercula noſtra. Illi reſponderem, Penis intruſionem ad prolem concipiendam haud abſolute eſſe neceſſariam, ſeminis autem intra vaginam ejaculationem quam maxime. *Vid. Hiſt. de l'Acad. Royale des Sciences*, 1712. *Videatur etiam Mauriceau.*

Hujus rei narrationem tibi citius tranſmiſiſſem, ni diu, fruſtra autem hactenus, mulieris alteram graviditatem expectaſſemus, quum per ſat longum tempus a puerperio cum marito cohabitaverit.

Figura 9 repreſentat mulierem gravidam.

A A Spongioſam aſſimulat quaſi carnis maſſam, quam partem fuiſſe chordæ umbilicalis autumo, magtudinis fere ovi gallinacei, tres vero digitos longam. Ex hac duo erumpunt Fiſtulæ urinariæ *b b*, quæ urinam perpetim exſtillant, nec ex ullo alio orificio redditur urina.

c Orificium Vaginæ, cloacæ galli gallinacei quam ſimillimum, ſpiſſo quaſi ſepto circumdatum: per hoc effluxere ἔμμηνα, per hoc etiam gravida facta fuit mulier. Hoc orificium, dum perpeſſa fuit mulier graviſſimos partus dolores, nullo fere modo dilatatum fuit, quanquam anus ipſe, ob vehementiſſimos muſculorum abdominis, &c. contractiones, maxime hiaret.

d Locum indicat, ubi inventum fuit foramen oblongum, minimi digiti apicem vix admittens. In hoc, tempore puerperii, Chirurgus introduxit ſcalpellum chirurgicum

cum, idque ab hoc in orificium ſuperius adegit: ita ut jam a partu dehiſcat monſtroſum horrendum informe ingens foramen.

Orificium ſuperius tranſverſum ab inferiore oblongo (appropinquante partu) 2 fere digitos diſtitit. Ex hoc magno hiatu ipſius uteri prolapſum ſæpiſſime nunc patitur. Ex loco etiam, ubi adfuit olim orificium inferius, jam a puerperio, partim excretæ ſunt Fœces alvinæ: hoc vero ante partum minimè obſervatum fuit, ita ut a ſectione forte acciderit.

Orificium hoc oblongum paulo altius quam par eſt, in Figura deſignatur.

e Anum repræſentat paulo magis antrorſum quam in aliis poſitum: per hunc maxima fœcum pars egeritur. Pudendum hoc, quale quale, eſt non denſe crinitum.

IV. *Mulieris*

Fig. 1.

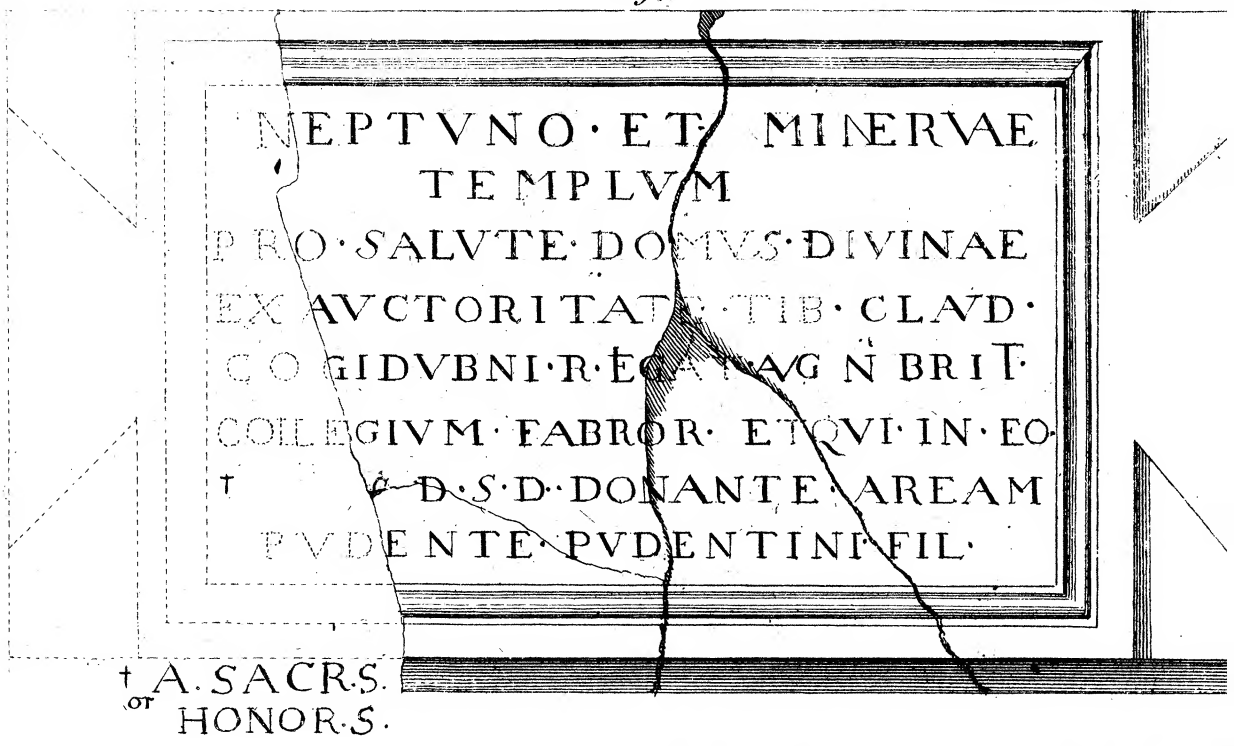

Fig. 2.



Fig. 3.

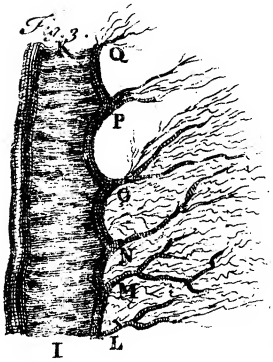

Fig. 4.

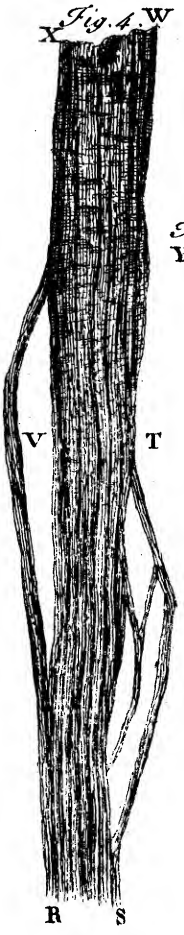

Fig. 5.

Fig.

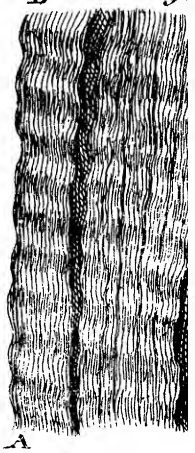

Fig. 7.



Fig. 8.

Fig. 9.

Fig. 10.

Fig. 11.

N.° 379.



Fig. 6.





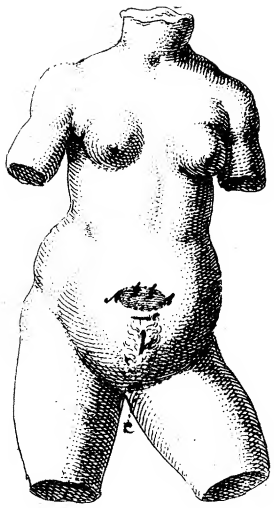

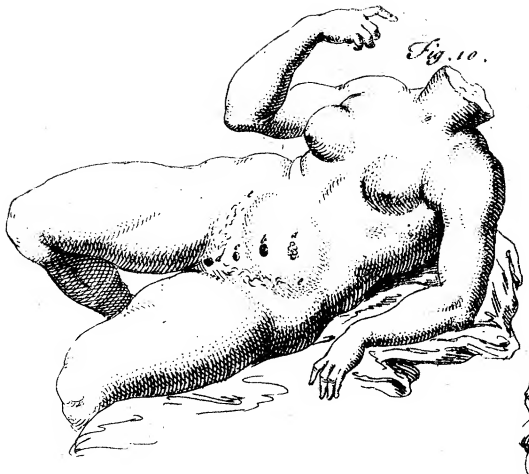
Fig. 10.

Fig. 11.